Aus dem Kaiser- und Kaiserin-Friedrich-Kinderkrankenhaus, Berlin
Direktor: Professor Dr. Opitz

ÜBER OESOPHAGOTRACHEALFISTELN

Inaugural-Dissertation

zur

Erlangung des Medizinischen Doktorgrades

an der

Friedrich-Wilhelms-Universität zu Berlin

vorgelegt von

ERNST BURKHARDT

aus Meißen

Tag der Promotion: 2. Mai 1941

Buchdruckerei Franz Linke, Berlin NW 7, Marienstr. 13

M 41

Gedruckt mit Genehmigung

der

Medizinischen Fakultät der Universität Berlin

Dekan: Prof. Dr. L. Kreuz

Referent: Prof. Dr. Opitz

Korrefererent: Prof. Dr. Bessau

R. UNIV
BIBLIOTHEEK
LEIDEN

Meinen lieben Eltern
in Dankbarkeit gewidmet

Digitized by the Internet Archive
in 2026

https://archive.org/details/IA41550802_0107

Noch vor wenigen Jahrzehnten hielt man die Oesophagusmißbildungen für größte Seltenheiten. Vor 1900 hatte die Kasuistik das erste Hundert noch nicht erreicht, obwohl die erste Veröffentlichung schon 1670 von Durston stammt. Ueber einen weiteren Fall wird 1696 von Gibson berichtet. Außerdem hatte bis etwa zur Jahrhundertwende dieser seltene Befund mehr „Museumswert" als praktische Bedeutung. Er blieb Befund des Pathologen. 1940 jedoch haben die Berichte schon die 200 überschritten. Die Gründe für dieses Anwachsen liegen vielleicht in den verfeinerten diagnostischen Möglichkeiten der Röntgenära. Außerdem sind auch noch andre Verfahren zur Sicherung der Diagnose erdacht worden. Wahrscheinlich sind die Oesophagusmißbildungen auch heute noch häufiger, als sie diagnostiziert werden.

Es hat sich gezeigt, daß dann und wann Frühgeburten betroffen sind, die sowieso schon an der Grenze der Lebensfähigkeit stehen. So ist es leicht möglich, daß eine Anzahl von diesen mit einer Oesophagusmißbildung behaftet war, die allein wegen der Tatsache der Lebensschwäche übersehen wurde. Da die Mißbildungen in den allermeisten Fällen durch Pneumonie kompliziert werden, wurden sie auch wegen dieser übersehen. Jedenfalls muß man bei jeder Aspirationspneumonie eines Neugeborenen an eine Oesophagusmißbildung denken, wenn sie sich mit den unten beschriebenen typischen Symptomen kombiniert.

Häufig ist die Oesophagusmißbildung mit andern Mißbildungen vergesellschaftet, die so schwer sein können, daß man gar nicht auf den Gedanken kommt, nach ihr zu fahnden. Erst die genauere Kenntnis dieser Tatsache lenkte die Aufmerksamkeit auf eine eingehende Untersuchung verdächtiger Fälle.

Die praktische Bedeutung der Oesophagusmißbildung ist ebenfalls gestiegen. Denn wir stehen ihr nicht mehr ganz so hilflos gegenüber wie frühere Aerztegenerationen. Dank der verbesserten Operationsmethoden wie der Asepsis ist es gelungen, mehrere Fälle wenigstens für einige Zeit am Leben zu erhalten. Trotzdem ist die Prognose der Oesophagus-

mißbildungen nach wie vor infaust, was sich auch dadurch zeigt, daß immer neue Operationsverfahren angegeben werden.

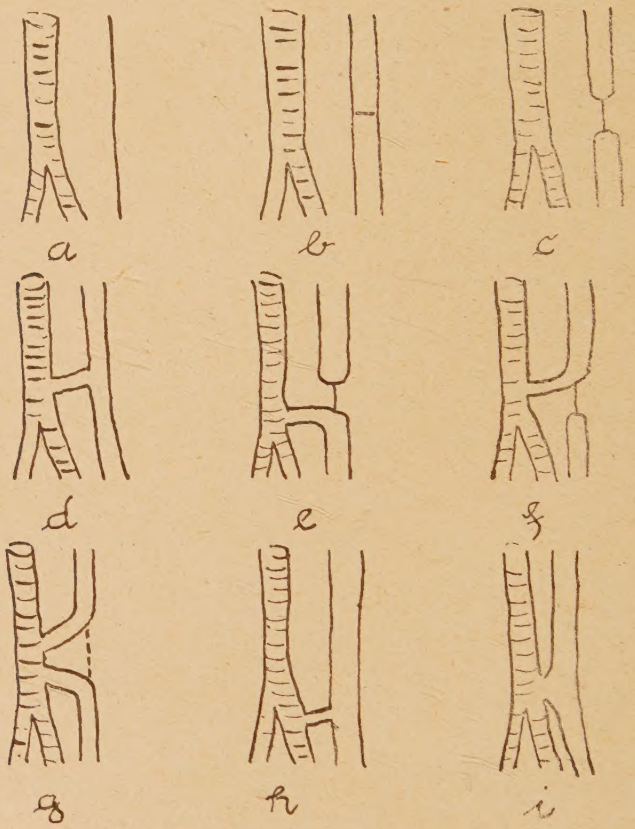

Möglichkeiten der Oesophagotrachealmißbildungen (schematisch)

Die Mißbildungen des Oesophagus sind verschiedenartig (s. Abb.). Sie betreffen einesteils dieses Organ selbst, andernteils aber auch Organe, die entwicklungsgeschichtlich und durch ihre Lage eng mit ihm verbunden sind.

Man trifft folgende Arten an:

Vollständiges Fehlen des Oesophagus,

völlige Atresie des Oesophagus,

partielle Atresie bei fehlendem obliterierten Zwischenstück,

membranöser Verschluß,
Erweiterungen des Oesophagus,
Divertikel des Oesophagus,
Verdopplungen des Oesophagus.

Entwicklungsgeschichtlich mit der Speiseröhre verbunden ist die Trachea. In 80 % der Fälle von Oesophagusmißbildungen besteht eine Kommunikation zwischen diesen beiden Organen. Meist handelt es sich dabei um enge Fistelgänge. Es wurde aber auch, wenn auch selten, über breitere Lücken berichtet (2 cm Bacigalupo).

Als relativ häufige Kombinationsform sei nur die Vergesellschaftung mit Mißbildungen des Darmtraktus (Atresien der Därme, atresia ani) erwähnt. Das erscheint verständlich, da ja der gesamte auf den Oesophagus folgende Teil des Verdauungskanals aus den gleichen Anteilen stammt.

Zum besseren Verständnis sei ein kurzer entwicklungsgeschichtlicher Ueberblick gegeben.

Schon in frühembryonaler Zeit bildet sich aus dem Entoderm der Urdarm, der in drei Abschnitte zerfällt: Vorder-, Mittel- und Enddarm. An der oralen Seite des Vorderdarms bilden sich nach dessen Lumen zu zwei Leisten, die diesen in eine vordere Lungenrinne und eine hintere Oesophagusrinne teilen. Die beiden Leisten verwachsen schließlich miteinander und bilden das septum oesophagotracheale (fünfte Woche). Damit ist die Scheidung in Oesophagus und Trachea beendet. An der sich verdickenden Vorderwand der Trachea bilden sich die Knorpel, während an ihrer Hinterwand Muskulatur entsteht. Zur Zeit der Geburt ist die Trachea mit Flimmerepithel ausgekleidet, darin sind Schleimdrüsen und Lymphgewebe eingestreut. Sie erstreckt sich vom dritten bis vierten Halswirbel und ist etwa 45 mm lang und so dick wie der kleine Finger des Kindes.

Die vor der Abschnürung der Trachea einschichtige kubische Epitheldecke wird alsbald mehrschichtig und zylindrisch, teilweise flimmerbesetzt. Aus Basalzellen entwickeln sich Schleimzellen. Die übrigen Basalzellen geben die Grundlage für das bleibende Oesophagusepithel, das, nach oben wachsend, das embryonale Epithel verdrängt. Um den 2. bis 3. Embryonalmonat kommt es zu Vakuolen bildenden Wachstumsprozessen, bei denen fast das ganze Lumen ausgefüllt ist; dieser Zustand ist jedoch nur vorübergehend.

Zu Anfang des 2. Embryonalmonats beginnt das Wachstum der mesenchymalen Hülle. Zuerst wird die zirkuläre Muskelschicht gebildet, dann erst die Längsmuskulatur. Das Lumen ist anfangs durch vier Längsleisten kreuzförmig gestaltet, wird jedoch später sternförmig.

Die absolute Länge des Oesophagus zur Zeit der Geburt beträgt etwa 10 cm. Er reicht bis zur Höhe des zehnten Brustwirbels.

Der Oesophagus weist drei physiologische Engen auf: die erste in Höhe des Ringknorpels (Oesophagusmund), die zweite in Höhe der bifurcatio tracheae, die dritte an der Cardia. Oesophagus und Trachea sind nur locker durch Bindegewebe miteinander verbunden. Zwischen beiden verlaufen die nn. recurrentes zum Kehlkopf.

In dieser Arbeit soll nur der congenitalen Oesophagusatresie (OA.) kombiniert mit Oesophagotrachealfistel (OTF.) gedacht werden.

Diese Kombination ist die häufigste. Oesophagusatresie allein ist seltener, Oesophagotrachealfistel allein gehört zu den Raritäten.

Die Fisteln zwischen Oesophagus und Trachea entstehen wahrscheinlich um das Ende der 3. Embryonalwoche. Der Abschluß von Oesophagus und Trachea geht allmählich vor sich: es bleibt noch für einige Zeit ein Spalt bestehen, der permanent werden kann. Die OA. mit OTF. ist also zu den Hemmungsmißbildungen zu rechnen.

Ueber ihre Entstehung gibt es zahlreiche Theorien, ein Zeichen dafür, daß die wahren Ursachen noch recht im Dunkeln liegen.

T a n d l e r hatte nach einer Erklärung für die Obliteration des Duodenums gesucht und war zu dem Resultat gekommen, daß der Darm während seiner Entwicklung ein Stadium einer physiologischen Obliteration durchmache und auch später auf dieser Stufe stehenbleibe. K r e u t e r wandte diese Theorie auch auf die Speiseröhre an, bei der ebenfalls zu embryonaler Zeit eine Verklebung des Entoderms eintrete und eine Lösung unterbleibe. Die Folge davon sei eine totale oder partielle Obliteration. Was die reinen Atresien anbetrifft, schließt sich auch F o r s s n e r dieser Ansicht an. In den Fällen jedoch, die mit einer OTF. vergesellschaftet sind, bestreitet er den Zusammenhang mit der embryonalen Verklebung. Hier, meint er, sei eine Stö-

rung in dem Abschnürungsvorgang zwischen Oesophagus und Trachea das primäre.

Als entschiedener Gegner dieser „Okklusionstheorie" trat Schridde auf. Er konnte jedoch keine andre Erklärung für die Entstehung der Mißbildungen geben.

Eine Meinung, die dem oben angeführten Erklärungsversuch der OA. der OTF. von Forssner ähnelt, äußert Lewis: bei der Entwicklung des septum oesophagotracheale von oben nach unten unterbleibe dessen Ausbildung im unteren Teile, es handele sich also um eine Abschnürungsstörung. Einen solchen Vorgang hält auch Giffhorn in manchen Fällen für möglich, während er in andern auch das Stehenbleiben auf einer frühembryonalen Entwicklungsstufe als Ursache angibt. Er nimmt also sowohl Kreuters als auch Forssners bzw. Lewis' Erklärung als möglich an, entscheidet aber von Fall zu Fall. Er zitiert Förster mit dessen eigenen Worten: „Diese sämtlichen Defekte . . . beruhen teils auf einem Stehenbleiben des Oesophagus auf einer Stufe der Entwicklung, in welcher er noch solid war, teils auf einer unvollkommenen Abtrennung der Luftröhre vom Oesophagus, mit welchem sie ursprünglich zusammenhing." Auch Giffhorn selbst gibt eine Erklärung ab: Vor der Vereinigung der Trennungsleisten tritt durch irgendwelche Ursache eine Verklebung dieser mit der Hinterwand des Vorderdarms ein. Diese zwängt sich zwischen die beiden Leisten und hemmt deren Wachstum. Der lange obere Teil der Lücke wird völlig durch die hintere Oesophaguswand bedeckt, die kurzen zur Vorderwand umbiegenden unteren Leistenschenkel liegen dagegen nicht an. So wird die OTF. gebildet.

Eine ähnliche Anschauung vertritt Ribbert. Er führt die Atresie auf ein Verwachsen des septum oesophagotracheale mit der Hinterwand des Vorderdarms zurück. Durch Bildung einer Lücke entsteht dann die OTF. Diesen Hypothesen, die für die Entstehung der Mißbildungen vor allen Dingen innere Ursachen verantwortlich machen, stehen die „mechanischen" Theorien gegenüber, deren Hauptvertreter Schmitz ist. Er äußert die Anschauung, daß in der 3.—4. Embryonalwoche der Vorderdarm die Herzanlage umgehen muß und auf der andern Seite Rücken- und Nackenkrümmung entgegenwirken. Bei zu starker Einwirkung und noch nicht völlig vollzogener Teilung des Oesophagus von der Trachea entsteht dann eine OTF., bei schon vollzogenem

Abschluß eine OA. Derartige Einflüsse sind auch nach Zausch ein wesentlicher Faktor für die Entstehung der Oesophagusmißbildungen. Er geht von Benekes Erklärung für die Bildung von Gaumenspalten aus. Er berichtet über einen Fall, bei dem er die OA. auf einen Druck der Herzanlage auf die isthmusartige Stelle des Oesophagus in Beziehung zur Nackenkrümmung zurückführt.

Während eben Beziehungen der normalen Herzanlage zu andern mechanischen Einflüssen für wesentlich gehalten wurden, geht Happich von Anomalien des Herzens und der Gefäße aus, die abnorm gelagert seien und ihr Gebiet nicht ausreichend versorgten oder einen Druck ausübten. Weiter hält Happich aber auch eine entwicklungsmechanische Entstehungsursache für möglich, indem er annimmt, daß die Bildung der OTF. primär vorhanden sei. Dadurch werde der Oesophagus an die Trachea fixiert, und durch das Längenwachstum des Darmes werde er dann „ausgezerrt" und obliteriere. (Uebrigens läßt er für manche Fälle auch Giffhorns Theorie gelten.) Was die Fälle mit OTF. anbetrifft, schließt sich Happichs Annahme über die Beteiligung von Gefäßanomalien auch Kraus an. Er meint, daß abnorme Gefäßverläufe zu einer Druckatrophie in dem betreffenden Gebiete führten und belegt diese Anschauung durch drei Fälle, bei denen er an den obliterierten Stellen Arterien fand. Allerdings hält er bei einfachen membranösen Verschlüssen auch Kreuters „verlockende" Theorie für möglich. Ist aber der Oesophagus auf größerer Länge atretisch, so schließt er sich Klebs' Erklärung an. Letzterer vermutet, daß bei der Verteilung von Baustoff die Lungenanlage zu viel verbrauche und dem Oesophagus dieses Material entziehe. Die Folge davon sei dessen Obliteration. Diesen Standpunkt vertritt auch Ysander. Dieser spricht von einer mechanischen Störung der normalen Verteilung des Zellmaterials für Luft- und Speiseröhre zum Nachteil der letzteren.

Eine Theorie, die von allen angeführten Meinungen abweicht, geben v. Luschka und de Barry an. Sie nahmen nämlich eine embryonale Entzündung an, die zu Obliteration und Druckatrophie führe. So enständen auch die Fisteln. v. Hacker und Lotheissen fanden, als sie dieser Behauptung nachgingen, nie Reste einer Entzündung bei der Sektion.

Heute nimmt man für die Entstehung von Mißbildungen nicht nur mechanische Ursachen an, sondern sucht die eigentlichen Gründe in Fehlern des Keimmaterials. Schon Mackenzie hat darauf hingewiesen und seine Ansicht durch einige Fälle belegt. Alle oben angeführten Theorien suchen wohl die rein mechanische Entstehung durch Verliebung, Druck usw. zu erklären, wobei aber alle Autoren die Frage nach dem eigentlichen Grunde offen lassen. Dieser dürfte nach den heutigen Kenntnissen in der Erbbiologie in einem Keimfehler liegen.

Alle diese Erörterungen jedoch zeigen uns, daß wir ein vollbefriedigendes Wissen um die Entstehung der Oesophagusmißbildungen noch nicht besitzen.

Allgemeine Symptomatologie.

Im wesentlichen gleichen sich die Symptome der Oesophagusmißbildungen.

Die Säuglinge — dann und wann handelt es sich auch um Frühgeburten — können oft nicht schlucken. Sie werden zyanotisch und husten. Die Nahrung fließt aus Mund und Nase, oft schaumig, wieder heraus (ein Umstand, der manchmal zu der Diagnose „Pylorospasmus" verführt). Lefour hat darauf hingewiesen, daß man zuweilen bei der Inspiration ein gurgelndes Geräusch hören kann, das auf eine oesophagotracheale Kommunikation hinweist. Meist findet man auch starke Schleimabsonderungen und schon bei der Geburt Ausstoßung schleimiger Massen. Gewöhnlich wird das Leiden bei der ersten Nahrungsaufnahme, also etwa am zweiten Lebenstage, entdeckt

In vielen Fällen erfolgt in wenigen Tagen, oft schon nach Stunden, der exitus letalis. Todesursache ist gewöhnlich eine Aspirationspneumonie, da die Kinder Nahrung oder Schleim in die Lungen saugen. Das erklärt auch die Tatsache, daß die Pneumonie vielfach überhaupt im Vordergrund steht. Seltener sterben die Kinder durch Inanition, noch seltener durch direkte Erstickung infolge falschen Weges der Nahrung (Porro).

Diagnose.

Sicher wird die Diagnose Atresie zu selten gestellt, da die Symptome auf eine häufigere Erkrankung: Pneumonie oder Pylorospasmus hinweisen.

Schon die Tatsache der Unmöglichkeit zu schlucken, muß unsere Aufmerksamkeit auf die oberen Speisewege lenken. Trotz der Schluckunmöglichkeit saugen die Kinder oft lebhaft. Ferner muß uns das konstante Erbrechen schon geringster Speisemengen auf den richtigen Weg leiten. Zur Differentialdiagnose gegen Pylorospasmus sei bemerkt, daß bei diesem das Erbrechen nicht sofort, sondern erst einige Zeit nach der Nahrungsaufnahme erfolgt.

Ferner tritt bei Pylorospasmus das Erbrechen nicht sofort bei der ersten Nahrungsaufnahme ein, sondern es vergeht erst eine beschwerdefreie Zeit von 2—3 Wochen oder noch länger. Charakteristisch für Pylorospasmus sind weiter Magensteifungen, die bei OA. fehlen, da ja das Hindernis an einer ganz andern Stelle liegt.

Infolge der Seltenheit der Oesophagusmißbildungen dürfte die sichere Diagnose also meist erst nach Anwendung feinerer diagnostischer Hilfsmittel zu stellen sein.

Schon im Privathause ist als einfachste Methode eine vorsichtige Sondierung der Speisewege möglich. Die normale Länge des Oesophagus von der Zahnreihe bis zur Cardia beträgt beim Neugeborenen etwa 16—17 cm. Bischoff bestimmt die Länge nach der Formel: $y = \frac{1}{5} x \mp 6{,}3$, wobei y die gesuchte Länge und x die Körperlänge ist. Der geringste Durchmesser ist 4 mm. Man muß also ein entsprechend geeignetes Instrument (Sonde, Katheter) nehmen. Stößt dieses auf ein Hindernis, das unüberwindbar erscheint, bevor 16 cm erreicht sind, so kann man einen Verschluß annehmen. Werden 17 cm überschritten, so muß man an eine Perforation des Oesophagus denken, oder auch daran, daß man bei einer OTF., die schräg von oben nach unten verläuft, durch den Fistelgang in die Trachea gelangt sein könnte. Vor einer Forcierung der Untersuchung muß man sich hüten. Pontano beschreibt das Symptom der „sausenden Sonde": die eingeführte Sonde atmet mit.

Andere Verfahren zur Sicherung der Diagnose wurden angegeben. Farber suchte im Meconium nach epithelialen Hornzellen, die bei Atresie nicht zu finden sind. Laub empfiehlt, durch das Oesophagoskop Zigarettenrauch in die Speiseröhre zu blasen. Bei Bestehen einer Fistel kommt der Rauch mit zur Nase heraus. Eine weitere Möglichkeit bietet natürlich die Oesophagoskopie (Lubliner). Die sicherste Diagnose wird durch das Röntgenverfahren geliefert, das

zugleich noch die Differentialdiagnose erlaubt, ob es sich nur um eine einfache Atresie handelt oder um eine Kombination mit OTF. Ferner gibt sie Aufschluß über den Sitz der Mißbildungen. Häufig findet sich Kontrastbrei in der Lunge, was für das Bestehen einer OTF. beweisend ist. Allerdings muß man ein direktes Verschlucken ausschließen. Empfehlenswert ist es, eine Aufnahme von der Seite zu machen.

Brockington und Lightwood schlugen eine Füllung des Oesophagus mit 5 ccm Jodkontrastmittel (Lipojodol) vor. Tucker und Pendergrass führten eine andre Methode durch: Durch Oesophagoskopie stellten sie fest, daß der Oesophagus blind endigte. Durch Tracheoskopie wurde eine OTF. konstatiert. Sie führten einen dünnen Urethalkatheter durch die Fistel und kontrollierten ihn unter dem Röntgenschirm. Der Katheter gelangte durch die Fistel und die Trachea in den unterhalb der Atresie gelegenen Teil des Oesophagus und schließlich in den Magen. Gerlings führte nach angelegter Magenfistel oben und unten eine Sonde ein und konnte so vor dem Röntgenschirm die Ausdehnung des Defektes feststellen.

Nach Kaess kann man röntgenologisch beobachten: 1. die einfache blinde Endigung des Oesophagus und 2. die OTF. Kaess schließt schon bei Vorhandensein von Luft im Magendarmkanal auf eine OTF., da bei normalen Neugeborenen der Magen keine Luft enthält.

Bei sinngemäßer Anwendung dieser Möglichkeiten dürfte die Diagnose der Oesophagusmißbildungen auch intra vitam nicht allzu schwer fallen.

Prognose.

Die Prognose der Oesophagusmißbildungen ist ausgesprochen schlecht. Jedenfalls sind bis jetzt Berichte über Dauerheilungen noch nicht bekannt, wenigstens nicht für Atresiefälle. Ohne Therapie sterben die Kinder nach Stunden, höchstens nach Tagen. Selten erleben sie die zweite Woche (13 Tage: Kessick-Bowes, Rothenburg). Schmidtgall konnte ein Kind mit einer Magenfistel achtundzwanzig Tage am Leben erhalten.

Bei OTF. ohne Atresie ist die Prognose etwas günstiger zu stellen. Ribbert konnte über einen Fall berichten, der vier Jahre am Leben blieb. Drei weitere Fälle sind

veröffentlicht worden (Mc. Kinney, Imperatori), wobei Mc. Kinneys Fall eine 58jährige Frau betrifft. (Unsicher!) Einen Fall, der heute 7½ Jahre alt ist, werde ich später gesondert mitteilen.

Im ganzen jedoch ist höheres Alter bei derartigen Mißgebildeten eine große Rarität. Es läßt sich schwer entscheiden, ob man überhaupt eine Therapie betreiben will, oder ob man nicht die angeführten Mißbildungen als ein Zeichen absoluter Lebensunfähigkeit ansehen und auf Behandlung verzichten soll.

Einige Autoren schlossen sich dieser Ansicht an. Andere jedoch konnten durch therapeutische Maßnahmen einige Kinder (über einen Monat) am Leben erhalten und wollen deshalb auf eine Behandlung nicht verzichten (Heatly, Leven). Die relativ große Zahl der angegebenen Verfahren zeigt allerdings die Unzulänglichkeit der einzelnen Methoden.

Behandlung.

Eine Behandlung erscheint auch jetzt noch recht aussichtslos. Ein großer Teil der Kinder ist so lebensschwach, daß man ihnen kaum einen größeren Eingriff zumuten kann. Bei einem weiteren Teil bestehen, wie schon erwähnt, andere Mißbildungen (z. B. Atresia ani, Fehlen einer Niere u. a.), so daß die Lebensfähigkeit beeinträchtigt wird.

Das Nährklysma ist für die Dauer wenig erfolgversprechend, da es gewöhnlich zu schnell wieder abgegeben wird.

Bei einigermaßen günstigen Aussichten hält Lotheissen die Gastrostomie für angezeigt. Diese wurde bis 1930 17mal ausgeführt. Eine Heilung wurde in keinem Fall beobachtet. Er rät, den Schnitt zur besseren Uebersicht in der Medianlinie zu führen. Bei Bestehen der OTF. schlägt er Abbindung des Oesophagus oberhalb der Cardia vor, um das Einfließen von Mageninhalt in die Lunge mit konsekutiver Pneumonie zu verhindern (Smith). Villemin wollte oberhalb der Cardia durchschneiden und diese in die Haut einnähen (Cardiostomie). Schmidtgall konnte ein Kind durch Anlage einer Magenfistel 28 Tage am Leben erhalten. Allerdings mußte eine Oesophagostomie mit Einnähen des Blindsacks in die Halshaut angeschlossen werden, um keinen Schleim von oben in die Lunge zu bekommen. In

die Gastrostomieöffnung mußte ein Drain geschoben werden. Nur so kann man eine Aspirationspneumonie verhindern. In späteren Jahren könnte man dann eine antethorakale Oesophagoplastik ausführen.

Wenn eine einfache Atresie vorliegt, bei der nur ein Membranverschluß besteht, kann man diesen durchstoßen oder eine zwischenliegende dünne Epithelschicht durchquetschen, was v. Bergmann auch durchgeführt hat (v. Hacker).

Iglauer schlägt folgende Methode vor: 1. Freilegen des Oesophagus an der rechten Halsseite, Anlegen einer Fistel, Ernährung durch Traubenzuckerinfusionen i. v. oder intraperitoneal. 2. Teil: Aethernarkose. Anlegung eines dorsalen Oesophagus zur weiteren Ernährung. Später Verbindung der beiden Mündungen (cervical und thorakal) durch Plastik.

Monnier wollte den Oesophagus freilegen und die beiden Teile vereinigen. Richter führt erst eine Gastrostomie aus, trennte danach in zwei Fällen Oesophagus und Trachea und verschloß die Fistelöffnungen. Beide Fälle kamen ad exitum. Diese Methode mag sich am besten für die einfache OTF. eignen.

Für einfache Atresien hat ferner Holmes (1869) vorgeschlagen, die Speiseröhre freizulegen, den unteren Teil aufzusuchen, beide Teile zu durchstoßen und mit einem Katheter zu verbinden.

Helferich und Monnier haben diese Operation durchzuführen versucht, scheiterten aber, weil sie das untere Stück nicht finden konnten.

Levens und Gamble schlagen mit geringen Abweichungen eine große mehrzeitige Operation vor:

Als 1. Akt erfolgt die Ernährung des Kindes (Gastrostomie), die Verhinderung der Regurgitation (Abknickung oder Verschluß des unteren Oesophagusteiles) und Verhinderung von Lungenkomplikationen. Der 2. Akt bringt die plastische Herstellung der Speiseröhre. Der 3. Akt stellt die Kontinuität des Magen-Darmtraktes wieder her. Auch der obere Teil des Oesophagus muß durch eine Fistel zur Haut versorgt werden, um den dort reichlich gebildeten Schleim ableiten zu können. Die Operation ist bis jetzt einmal durchgeführt worden: das Kind überstand sie gut, starb aber am fünften Tag danach an einer Nachblutung.

Seiffert macht einen anderen Vorschlag: Ein Hohlbougie mit einem aufblasbaren Gummihäutchen wird in die OTF. geschoben. Dann wird der oesophagoskopisch eingestellte Boden des oberen Abschnittes durchbohrt. Den richtigen Weg zeigt das Entweichen von Luft aus dem Gummibläschen an. Die OTF. wird durch Verätzung geschlossen. Es folgt die Erweiterung des Durchstiches. Die Ernährung geschieht durch Schlundsonde. Allerdings dürfte diese Methode nur bei kurzen Atresien möglich sein.

Kasuistik.

Aus der Weltliteratur habe ich eine größere Anzahl von Berichten über die Oesophagusatresie und ihre Kombinationen aus der Zeit nach 1921 gesammelt, die anschließend folgen.

Ueber OA. mit OTF. berichten folgende Autoren:

1921:	Steffen, W. C. A.	
1922:	Willard, H. G.	
1923:	Weiss, E.,	3 Fälle
	Mc. Clellan	
1924:	Vaz, A.	
1925:	Jasinsky, W.	
1926:	Flood, H.	
	Theron, H. R.	
	Bacigalupo, J.	
	Schiro, S.	
	Brown. R.	
1927:	Stamm, Carl	
	Stamm, Lajos	
	Brandt, T.	
	Kipper, F.	
	Litchfield, H. R.	
1928:	Scheurer, G.; Tropia	
1929:	Temming, H.,	2 Fälle
1930:	Ziemke, E.	
	Polson, C.	
1931:	Hart, V. K.	
1933:	Alonso, J.	
	Trump, F.	
	Mathieu und Goldsmith	
	Reitter, G.	

Scendi, B.
Imperatori
Wright
1934: Strong, R.
Suguira
1935: Nagel, A.
Tencer, J.
Holmberg, Eva, 2 Fälle
1936: Solis-Cohen
Simonsen, M.
Leven, 2 Fälle
1937: Rosenthal
Heatly
Gutzwiller, L.

Ueber alleinige OA. berichteten:

1924: Coville
1929: Walker, W.
Brigham, R.
Cleminson, F. J.
1938: Unger, A.

Fälle von Oesophagusmißbildungen, kombiniert mit multiplen anderen Fehlbildungen, wurden außerdem angegeben von:

1923: Mc. Clellan, Ellerbroek
1924: Gregersen
1925: Meili
1926: Sanders
1927: Shellshear
1929: Cooper
Temming
1930: Collet
1933: Friedman
Fritz, E.
1934: Mc. Clellan
1935: Holmberg, E. (schon oben angeführt)
1937: Rosenthal
1938: Taggeselle, 3 Fälle
Bull.

Es folgen nun die Berichte über sechs eigene Fälle, die, um die Entwicklung der Kinder zu überblicken, möglichst genau gehalten sind.

Fall 1: Inge R., geb. 19. 6. 1929, Tag der Aufnahme: 20. 6. 1929.

Heredität: Keine Besonderheiten. Geburt normal und rechtzeitig. Kind wurde kurz nach der Geburt blau, fing an zu röcheln. Hat sich auf kurze Zeit wieder erholt, trank bisher überhaupt nicht, saugt aber und bringt durch Nase und Mund die Nahrung mit reichlich Schleim vermengt wieder heraus. Keine Krämpfe. Stuhlgang in jeder Windel (ca. viermal). Gewicht: 2 400 g.

Bei der Aufnahme starker asphyktischer Anfall. Auf Lobelin und künstliche Atmung Erholung. Temp.: 36°.

Status: Zwei Tage altes Neugeborenes, äußerlich normal gebildet mit häufigen Anfällen von Zyanose. Atmung frequent (66/Min.), oberflächlich. Thorax stark gewölbt, bei Inspiration werden die unteren Partien eingezogen, während sich die Sternalgegend buckelartig vorwölbt. Inspirium außerordentlich erschwert und von hohem, feinen inspiratorischen Stridor begleitet. Nach einer längeren Zeit der angestrengten beschleunigten oberflächlichen Atmung setzt diese plötzlich aus, das Kind wird zyanotisch. Dann oberflächliche Bewegung des Thorax und einige vergebliche Versuche der Inspiration, danach folgen mit lautem Stridor einige erfolgreiche Inspirationen und schließlich erholt sich das Kind. Manchmal sind diese ersten angestrengten Atemzüge von Würgen und Hustenreiz bekleidet, wobei das Kind blutige Massen (1. Teel.) herausbringt. Therapie: Lobelin (wirkt momentan). Bei Vorziehen des Unterkiefers ist die Atmung besser.

Hypotonie der Muskulatur. Haut: Guter Turgor. Farbe außerhalb der Anfälle normal. Skelett: o. B., Reflexe: o. B., Augen: leichtes Lidödem und leichte Konjunktivitis am lk. Auge. Mund: mit blutigem Schleim gefüllt. Trachea normal weit, normal hart. Lungen: z. Zt. guter Durchatmung rauhes Vesiculäratmen. Klopfschall: Schachtelton. Herz: Töne rein, laut, Aktion regelmäßig, beschleunigt. Abdomen: o. B. Lungen-Lebergrenze vorn auffallend hoch.

An der normalen Stelle der Analöffnung eine Grube ohne Oeffnung. Die Afteröffnung liegt etwa 1½ cm höher am linken Rand der Kommissur der großen Labien und ist spaltförmig und kaum auseinanderzuziehen. Ueber der Vaginalöffnung eine sulzige weißliche Schleimhautüberlagerung. 21. 6. Anlegung einer Witzelschen Fistel in Lokalanästesie. Operation gelingt ohne Störung. Bei Einfüllung von 5 ccm Brustmilch in den Magen reagiert das Kind sofort mit krampfhaften Zuckungen des Abdomens und Thorax wie beim Brechen. Dabei Zyanose. Die Milch wird aus dem

Schlauch zurückgepreßt. 22. 6. Fütterung gelingt ab und zu. Jedoch später erbricht Kind eine kleine Menge Milch aus dem Mund. Im Meconium Haare. 23. 6. Status idem, kein Stuhl. Abends exitus letalis.

Autopsie: Verschluß des Oesophagus etwa 3 cm unterhalb seines Beginnes. Ovale etwa 1:6.3 cm große OTF. dicht unterhalb des Verschlusses. Zwei quere, an der Vorderwand befindliche Narben im weiteren Verlauf des Oesophagus, eine in der Mitte, die andre dicht an der Cardia. Leichte Stenose im Bereich der mittleren Narbe. Ausgedehnte Hepatisation beider Lungen. Bronchien schleimig eitrig belegt. Fettarme kleine Leber. Lebensdauer: fünf Tage.

Diagnose: Oesophagusatresie mit OTF. Atresia ani. Aspirationspneumonie.

Fall 2: Karin B., geb. 3. 11. 1937. Aufnahme: 8. 11. 1937. Heredität: Ohne Besonderheiten. Geburt normal und rechtzeitig. Austreibungsperiode: 10 Min.

Starke Schleimexpektoration sofort nach der Geburt, heiseres Geschrei, von Anfang an dyspnoisch (Trachealkatheter). Erholte sich am ersten Tag, am zweiten Tag wieder schlechter. Icterus neonatorum. Es trank gierig, erbrach aber alles sofort und wurde dabei blau, ebenso nach Fütterung mit Teelöffel. Keine Krämpfe.

Gewicht: 3320 g. Größe: 49 cm, Temp.: 37,7°.

Kräftiges Neugeborenes mit Icterus. Rasseln. Nasenflügelatmung. Ueber beiden Lungen diffus zahlreiche mittel- und kleinblasige, teils klingende Rg's. Fettpolster und Muskulatur gut entwickelt. Tonus und Turgor gut. Skelett: Keine Deformitäten. Mundhöhle: Schleimhaut sauber. Rachen etwas gerötet, im Rachen starke Schleimabsonderung. Lunge: Röchelnde Atmung s. o. Abdomen, Genitale, ZNS: o. B. 8. 11. Röntgenaufnahme (Taf. 1): Kontrastfüllung mit Jodipin durch Oesophagussonde: Jodipin im oberen Teil des Oesophagus, der konisch endet. Spuren im Tracheobronchialbaum. Ernährung durch Klysma. 10. 11. Temperatur: 39°. 15. 11. Verfall, starke Zyanose, exitus letalis.

Obduktion: Oesophagotrachealfistel in Höhe der Bifurkation bei blindem Verschluß der oberen zwei Drittel des Oesophagus und Fistelbildung zwischen dem unteren Oesophagusdrittel und Trachea. Keine weiteren Mißbildungen. Vereinzelte lobuläre Pneumonien in den paravertebralen Abschnitten beider Lungen, katarrhalische Bronchitis, geringe Follikelschwellung der Milz. Uebrige Organe o. B. Lebensdauer: acht Tage.

Diagnose: Hemmungsmißbildungen. Pneumonie. Allgemeine Atrophie.

Fall 3: Helmut F., geb. 3. 12. 1937, Aufnahme: 6. 12. 37.

Heredität: ohne Besonderheiten. Normale, rechtzeitige Geburt. Gewicht: 3000 g. Spuckte nach der Geburt große Mengen Fruchtwasser aus. Beim ersten Anlegen wurde das Kind blau und gab alles wieder von sich. Versuch der Fütterung mit Pipette und Sonde. Letztere stieß nach 12 cm Weg auf ein Hindernis.

Befund: Gewicht 2780 g. Normal entwickeltes Neugeborenes. Nabel noch nicht abgefallen. Haut subikterisch. Bei der Inspektion des Rachens kommt aus dem Larynx weißer glasiger Schleim. Fettpolster und Turgor mäßig. Lungen auskultatorisch und perkutorisch o. B. Herz: Grenzen nicht verbreitert. Aktion regelmäßig, beschleunigt, Töne rein. Abdomen o. B. Sinnesorgane und Reflexe normal. Temp.: 37.8°. Wegen Verdachts auf Oesophagusstenose nur rektale Ernährung mit 10prozentigem Traubenzucker. 7. 12. Röntgenaufnahme (Taf. 2). Oesophagus endet blind, etwa in Höhe der Bifurkation. Kein Kontrastmittel im Bronchialbaum. Temp.: 39.9°. Atmung kurz und anstoßend. Stuhl einmal. 8. 12. Temperatur abgeklungen. Kind unruhig. Narkophin. Exitus letalis.

Obduktion: Oesophagotrachealfistel 1 cm oberhalb der Bifurkation bei blinder Endigung des oralen Oesophagusteiles und Fistelbildung zwischen Trachea und unterem Oesophagus. Schleimig-atrophische Gastritis mit Regurgitationserscheinungen. Uebriger Darm o. B. Lobuläre, teilweise konfluierende Pneumonien in den Paravertebralabschnitten beider Lungen. Trübe Schwellung des Herzens mit agonaler Erschlaffung der Leber, der Nieren mit Nierengrieß und Harnsäureinfarkten. Uebrige Organe: o. B. Lebensdauer: sieben Tage.

Diagnose: Hemmungsmißbildung. Atrophie: Aspirationspneumonie.

Fall 4: Karl-Heinz D., geb. 1. 6. 1938. Aufnahme: 2. 6. 1938.

Heredität: o. B. Geburt normal. Es handelt sich um eine, sofort nach der Geburt eingelieferte männliche Frühgeburt. Gewicht: 1400 g. Länge: 40.5 cm. Temp.: 36.4. Befund: sehr elende Frühgeburt. Sofort nach der Aufnahme bekommt sie einen asphyktischen Anfall, der sich auf Gabe von Sauerstoff bessert. Aus Mund und Nase läuft blutige, wässrige Flüssigkeit. Ueber den Lungen sind diffus grob- und mittelblasige Rasselgeräusche hörbar. Mäßige Lanugobehaarung. Schädel und Fingerkuppen weich. Herz: kein pathologischer Befund. 2. 6.: Nach einem asphyktischen Anfall, der therapeutisch nicht zu beeinflussen ist, exitus letalis. Eine Rönt-

genaufnahme konnte nicht angefertigt werden. Nahrung wurde nicht gegeben. Obduktion: Frühgeburt mit geringer Lanugobehaarung, fehlenden Knochenkernen. Nägel sind unter den Kuppen. Im gesamten Dickdarm ist Mekonium zu finden. Starke Hyperämie der Nebennieren, Nieren, Leber, Lungen, des Gehirns und seiner weichen Häute. Intralamelläre Tentoriumblutung rechts. Thymus-Abszeß bei Hyperplasie der Thymus. Erstickungsblutungen auf der Thymuskapsel und Epicard. Keine Pleurapetechien. Schlecht beatmete Lunge. Angeborene Stenose des Oesophagus mit blinder Endigung oberhalb der Bifurkation. Fistel zwischen Oesophagus und Trachea in Höhe der Bifurkation. Herz: geringe trübe Schwellung der Herzmuskelfasern bei stärkerer Hyperämie. Thymus: stärkere Blutfüllung der Gefäße. Verbreiterung des Marks, das reich an konzentrisch geschichteten Hassalschen Körperchen ist. Entzündliche Infiltrate im vorliegenden Schnitt nicht vorhanden. Dagegen konnten vereinzelt Markleukozyten gefunden werden. Uebrige Organe o. B. Lebensdauer: zwei Tage.

Diagnose: Frühgeburt mit Hemmungsmißbildungen. Tentoriumriß, Aspirationspneumonie.

Fall 5: Lutz L., geb. 18. 9. 1939. Aufnahme: 23. 9. 1939.

Heredität: ohne Besonderheiten. Geburt normal und rechtzeitig. Gewicht: 3470 g.

Gedieh von Anfang an nicht und spuckte die Nahrung wieder aus. Icterus neonatorum. Befund: Schwerkranker Säugling mit gelblich icterischer Hautfarbe. Skelett, Sinnesorgane und ZNS. o. B. Das Kind erbricht alle Nahrung sofort wieder. Die Atmung ist behindert (Nasenflügelatmen). Lunge: beiderseitige, feinblasige, klingende Rg's. Herz: o. B. Abdomen: Ueber dem Thoraxniveau. Nabelschnur noch nicht abgefallen.

Nahrungszufuhr mittels Sonde unmöglich, da diese nicht bis in den Magen gelangt. Alle zugeführte Nahrung wird gleich wieder erbrochen. Ueber der Lunge tritt ferner Giemen und verschärfte Atmung auf. Temp.: 38.5°. Röntgendurchleuchtung und Aufnahme (Taf. 3): Doppelseitige, konfluierende Pneumonie (Aspiration). Verschluß der Speiseröhre in Höhe der Bifurkation. 25. 9. Temp.: 40°. Exitus letalis an Inanition und Pneumonie.

Therapie: Freiluft, Eubasin, Sympatol.

Obduktion: Blinder Verschluß des Oesophagus kurz vor der Bifurkation. Im Grunde des Blindsackes Reste von Bariumbrei. Etwa stricknadeldicke Verbindung zwischen unterer Oesophagushälfte und Trachea. Füllung des Magens mit Schleim und Bariumbreiresten. Ausgedehnte, kon-

fluierende, lobuläre Pneumonien beider Lungen, vor allem in den Paravertebralabschnitten. Mäßige Dilatation des rechten Herzens. Geringe Stauung in Milz und Leber. Harnsäureinfarkte beider Nieren. Sonstige Organe o. B Lebensdauer: 9 Tage.

Diagnose: Kongenitale OA. mit OTF. Aspirationspneumonie.

Fall 6: Dieter F.. geb. 25. 5. 1940. Aufnahme: 26. 5. 40.

Heredität: Ohne Besonderheiten. Geburt normal und rechtzeitig. Gewicht: 4000 gr. Schrie nicht gleich, sondern erst, nachdem es tüchtig geklopft wurde. War von Anfang an blau. Hat viel Fruchtwasser geschluckt und am Tage der Geburt drei- bis viermal wässrig bräunlich (kein Blut) erbrochen. Wegen Verdachts auf Meläna eingewiesen. Befund: Schwerkrankes Neugeborenes. Haut icterisch, dunkel zyanotisch. Turgor gut. Keine Oedeme oder Exantheme. Mundhöhle. Skelett. Nervensystem. Genitale o. B. Thorax seitengleich. Atmung laut, stöhnend, lautes Rasseln. Herz nicht auskultierbar. Puls klein und weich. Abdomen aufgetrieben. Haut glänzend. Milz und Leber nicht vergrößert. Im weiteren Verlauf Atemnot. Das Kind hat bräunliche Massen erbrochen, darunter auch dunkelrotes Blut. Mekonium ohne Blutbeimengung. Nahrungs- und Flüssigkeitsmenge wird gesteigert. Kind trinkt leidlich. Temp.: 38.2°. Es erbricht nicht nach der Mahlzeit, sondern unabhängig davon ab und zu bräunliche Massen. 28. 5. Verschlechterung des Zustandes der Zyanose und Atemnot. Temp.: 39.6°. Erbricht unabhängig von der Mahlzeit rein blutige Massen. Ueber der Lunge lautes Rasseln. Zehn Minuten nach einer Nahrungsaufnahme Kollaps und exitus letalis.

Therapie: Freiluft. Eubasin. Neospiran. Sympatol. Obduktion: Beim Einführen einer Sonde in den Oesophagus findet sich ca. 3 cm unterhalb der Ursprungsstelle ein blindendender Sack. Eine direkte Verbindung zwischen Oesophagus und Trachea besteht dort nicht. Dagegen findet sich in gleicher Höhe an der Rückwand der Trachea oberhalb der Bifurkationsstelle eine für eine stärkere Sonde zugängliche Oeffnung, die in den weiteren Verlauf des Oesophagus führt, der in normaler Lage in die Cardia mündet. Der obere blindendigende Sack ist mit Resten flüssigbreiiger Nahrung angefüllt. Der untere Abschnitt sowie der Magen-Darmtraktus weisen ebenfalls flüssig-breiigen Inhalt auf. Trachea, Bronchi und Bronchioli sind mit flüssig-breiigen Massen angefüllt. Das Lungengewebe beiderseits läßt neben einer schweren hämorrhagischen Stauung eine schwere, über alle Lappen sich erstreckende Aspirationspneumonie erkennen.

die rechts noch etwas stärker ist als links. Das Gewebe beider Lungen ist von einer entsprechenden Konsistenz. Kontrahiertes Herz mit auffallender Hypertrophie der rechtsseitigen Ventrikelmuskulatur infolge einer Stenose der Pulmonalklappen. Foramen ovale geschlossen. Kein Septumdefekt. Normaler Abgang der Gefäße. Schwerste hämorrhagische Stauung aller Körperorgane. Harnsäureinfarkte der Markkegel beider Nieren. Im übrigen keine pathologischen Organbefunde. Lebensdauer: vier Tage.

Diagnose: Hemmungsmißbildung. Aspirationspneumonie.

Sowohl für die Fälle der Literatur als auch für die von mir beschriebenen sind die eingangs erwähnten Kardinalsymptome typisch: Sofort nach Aufnahme von Nahrung Erbrechen (Differentialdiagnose gegen Pylorospasmus: Erbrechen erfolgt dabei erst nach einiger Zeit), Erstickungsanfälle, die sich größtenteils in Hustenanfällen, immer aber in Zyanose manifestieren. Dann und wann finden sich auch Krampfanfälle (Strong). In einem großen Prozentsatz findet man auch starke Schleimbildungen, die bei Unmöglichkeit des Regurgitierens von Speisen zu dem üblichen Ausgang führen können.

Es spricht für eine Keimschädigung, daß in zahlreichen Fällen die OA. mit Mißbildungen andrer Organe kombiniert ist. Ich glaube, es dürfte schwer sein, für alle diese Mißbildungen beispielsweise eine mechanische Ursache oder gar eine foetale Entzündung nachzuweisen (wobei die erste Möglichkeit für Verluste an Gliedmaßen durch Amnionstränge keineswegs abgeleugnet werden soll). Einige Organe sind in diesem Zusammenhang häufiger betroffen: Natürlicherweise der Magen-Darmkanal, ferner das Gefäß-System und der Urogenitalapparat. Die Beteiligung des Gefäß-Systems hat schon Happich besonders herausgestellt. Auch Schippers berichtet über ähnliche Fälle.

Daß die Mannigfaltigkeit der möglichen Kombinationsformen von Mißbildungen fast unbegrenzt ist, zeigt eine Uebersicht über die seit 1921 in der Literatur angeführten Fälle, von denen einige gleichzeitig mit Mißbildungen verschiedener Organe behaftet waren.

Magen-Darm	Herz	Gefäße	Niere	Genitalien	Extremität	Spina bif.	Haut	Sonstige
7	3	6	4	4	3	2	1	5

Unter der Rubrik „Sonstige" befindet sich eine Dextrocardie, ein fehlendes Innenohr, und drei komplizierte Mißbildungen der gesamten Halsorgane.

Zwei Schwangerschaften waren durch Hydramnion kompliziert (Gregersen, Theron).

L. Gutzwiller sah bei ihrem Fall an der fehlerhaft gebildeten Epithelbedeckung kleine Geschwürchen, die durch Gefäßarrosionen zu einem der Meläna ähnlichen Bilde führten. Ein ähnliches atypisches Bild bot auch mein eigener Fall (Fall 6), der Bluterbrechen zeigte.

Die differentialdiagnostischen Möglichkeiten, ob eine OTF. vorhanden ist, wurden schon behandelt. Fast stets findet sich reichlich Luft im Magen-Darm-Kanal. Erstaunlich ist die Tatsache, daß bei Fütterung durch eine angelegte Magenfistel die eingeflößte Nahrung doch in die Respirationsorgane gelangen kann. Es ist dafür Antiperistaltik verantwortlich gemacht worden.

Alle Kranken sondern stets, wenn auch in geringem Maße, einige Kubikzentimeter Urin ab. Es dürfte sich dabei einesteils um den auch beim gesunden Durstenden festgestellten Nüchternurin handeln. Andernteils können auch kleine Mengen Flüssigkeit in den Magen gelangen, vielleicht sogar oberhalb der Atresie resorbiert werden. Neugeborene, die gar keine Nahrung in den Magen bekommen, behalten den Mekoniumstuhl bei, allerdings wird die Menge geringer. Gelangt Nahrung in den Verdauungskanal, treten natürlich Brustmilchstühle auf, die bei starker Luftansammlung von Luftblasen durchsetzt sein können.

Bereits in dem Abschnitt „Prognose" wurde gesagt, daß die Therapie bei Atresie mit Fistel völlig aussichtslos ist. Es sind noch keine Dauerheilungen erzielt worden. Meist sterben die Kinder, gleich ob irgendwie behandelt oder nicht, schon in den ersten Lebenstagen, wie die folgende Aufstellung zeigt.

Tage: 1	2	3	4	5	6	7	8	9	10	-14	-21
2	6	4	3	7	3	6	4	2	5	3	2

Es ist nur über wenige Fälle berichtet worden, die länger als 30 Tage am Leben erhalten wurden.

1933:	Trump	34 Tage
1935:	Nagel	105 Tage
1936:	Heatly	34 Tage
	Heatly	145 Tage
	Leven	53 Tage
	Leven	93 Tage

Trump erreichte seinen Erfolg durch intraperitoneale Injektionen von Zuckerlösung. Nagel legte eine Witzelsche Magenfistel an, durch die er das Kind ernährte. Heatly machte eine Laparatomie mit abdominaler Oesophagotomie und Gastrostomie bei seinen beiden Fällen. Leven machte ebenfalls eine Laparatomie mit Gastrostomie und verhinderte Regurgitationsmöglichkeiten. Auch in unserm Fall 1 wurde eine Witzel-Fistel angelegt. Ein Erfolg wurde nicht erzielt. Es sei noch an den Fall von Casadesus erinnert, der bei einer kongenitalen Oesophagusatresie sofort nach der Geburt eine Gastrostomie machte. Es wurde ein Verschluß in 22 cm Tiefe beseitigt und der Oesophagus dilatiert. 1930 war der Knabe 11 Jahre alt.

Die Todesursache ist zum größten Prozentsatz Pneumonie, bei der natürlich die Widerstandslosigkeit des Organismus durch die bestehende Inanition noch gefördert wird. Der Rest der Kinder verhungert, selten ist Erstickung bei der Nahrungsaufnahme beobachtet worden. Auch Tod durch sekundären Blutverlust ist vorgekommen. (Gutzwiller: Gefäßarrosion. Bull: Blutung aus einer Punktionswunde. Wahrscheinlich wären diese Kinder später durch eine andere Ursache ad exitum gekommen.) Frühgeburten sind natürlich wegen allgemeiner Widerstandslosigkeit besonders gefährdet.

Einige Autoren meinen, man solle die Kinder ruhig sterben lassen. Andre (Leven) geben auf Grund ihrer Erfolge den therapeutischen Kampf nicht auf. Ob derartige Individuen jemals vollwertige Menschen werden würden, ist zu bezweifeln.

Der pathologische Befund ist oft typisch. In der Mehrzahl der Fälle (80%) besteht eine Kommunikation meist des unteren Teils des Oesophagus mit der Trachea, seltener des über der Atresie gelegenen Abschnittes. Auch über doppelte Fistelbildungen ist berichtet worden (Scendi, Taggeselle). An der obliterierten Stelle kann ein

fibröser Strang erhalten sein, jedoch kann dieser auch fehlen.

Der Sitz der Fistel ist gewöhnlich an der bifurcatio trachea, bis 1 cm darüber, selten noch höher. Auch ist Fistelbildung in einen der beiden Stammbronchi beobachtet worden. Es kann aussehen, als entspringe der untere Teil der Speiseröhre als dritter Gang zwischen den beiden Bronchi. Das Kaliber der Fisteln ist verschieden: von Millimeterweite bis etwa 2 cm, so daß eher der Eindruck eines Zusammengewachsenseins als der eines Ganges entsteht. Die Fistel befindet sich entweder an der Vorder- oder an der Hinterseite der Trachea. Das Lumen des oberen Oesophagusteils ist oft sackartig erweitert, wenigstens nach dem blinden Ende zu. Der untere Teil hat gewöhnlich normale Form und mündet regelrecht in den Magen.

Der obliterierte Zwischenstrang enthält teilweise noch die histologischen Anteile der Oesophaguswand (Muskulatur, Bindegewebe). Die Länge dieses Stranges kann mehrere Zentimeter betragen, es kann aber auch nur eine trennende Membran vorhanden sein, deren Durchbrechung schon von Bergmann vorschlug.

Es folgen nun die ausführlichen Berichte über drei Fälle aus dem Kaiser- und Kaiserin-Friedrich-Kinderkrankenhaus, die einen besondern Befund bieten, was Lebensdauer bzw. pathologische Anatomie anbetrifft.

Fall 1: Christa U., geb. 25. 4. 1934. Aufnahme: 23. 5. 35.

Heredität: ohne Besonderheiten. Geburt normal und rechtzeitig, schrie gleich. Gewicht: 6½ Pfd. Von Anfang an Husten- und Brechreiz beim Trinken, in den ersten Monaten oft blau geworden, was sich später besserte. Nur Brechreiz und Husten blieben in verschiedener Stärke. Zur Beobachtung von Dezember 1934 bis Februar 1935 in einer Universitätskinderklinik, wo chronische Bronchitis und asthmatische Anfälle festgestellt wurden. Nach der Entlassung keine Beschwerden beim Essen, gute Nahrungsaufnahme. Gewicht 1. 5. 1935: 7000 g.

Seit acht Tagen ißt das Kind fast gar nichts, sehr matt, hustet, Temperatur über 38°, erbricht sofort die ganze Nahrungsmenge, seit 19. d. M. angeblich ohne Stuhl.

Dreizehn Monate altes, körperlich etwas zurückgebliebenes, erheblich untergewichtiges Mädchen wird bei sehr schlechtem Allgemeinbefinden eingeliefert, liegt für gewöhnlich matt und apathisch da, ist aber sehr unruhig und abweisend, sobald man es untersuchen will. Klinisch ist zu-

nächst eine zentrale rechtsseitige Pneumonie und eine geringere linksseitige bei allgemeiner Bronchitis festzustellen. Es fällt auf, daß das Kind sofort jede Nahrung unter Würgen und Husten wieder herausbringt. Es will gierig essen und trinken, kann aber nur wenige Schlucke zu sich nehmen. Man hat den Eindruck, daß die Speisen den Magen nicht erreichen. Haut gut durchblutet. Fettpolster mäßig. Tonus und Turgor gut. Skelett. ZNS. Drüsen o. B., Herz normal. Lunge: Brummen und Giemen beiderseits. Abdomen o. B. Im weiteren Verlauf geht Temperatur zur Norm zurück. Ernährung nur flüssig möglich. Traubenzucker i. v. Brei wird nicht vertragen. Versuch der Ernährung durch Klysma ohne Erfolg. Versuch, mit einer Sonde in den Magen zu gelangen. Etwa 8 bis 9 cm von der Zahnreihe entfernt stößt man auf einen elastischen Widerstand. Vor dem Röntgenschirm gelingt es, weiterzurücken, aber die Sonde verfängt sich ein zweites Mal an einem Widerstand, der leichter zu überwinden ist. Durch die Sonde gelangt Kontrastmittel in den Magen. Ernährung nun durch Sonde. Noch während der Schlauch liegt, hustet und würgt das Kind sehr und bringt schließlich ein etwa 2½ cm langes, mit Schleim umhülltes Apfelsinenstück hervor. Dann ruhiger. Bei weiterer Sondenernährung ist der erste Widerstand nicht mehr zu bemerken. Die Pneumonie besteht noch. Allmähliches Ansteigen des Gewichtes. Die Schluckbeschwerden bleiben weiter wechselnd. Das Kind bleibt empfindlich gegen krümelige Speisen. 11. 7. Röntgenaufnahme (Taf. 4). Es zeigt sich ein deutlicher Spasmus in Höhe der Bifurkation und gleichzeitig Bariumbrei in den Lungen. Es muß sich um eine Oesophagotrachealfistel handeln. Erbrechen verschwunden. Jedoch über den Lungen weiterhin verschärftes Atmen mit Brummen und Giemen. 19. 7. Röntgenaufnahme (Taf. 5) mit Stenosierung an der gleichen Stelle und pneumonischen Anzeichen. 20. 7. Entlassung, gebessert, aber ungeheilt.

Fall 2: Roswitha G., geb. 5. 1. 1932. Aufnahme: 12. 8. 39.

Heredität: ohne Besonderheiten. Geburt normal und rechtzeitig. Das Kind hat alles immer gut gegessen und getrunken und hat nie Atembeschwerden gehabt. Vor zwei Monaten auf das Hinterhaupt gefallen, hat damals einige Tage keine Nahrung zu sich genommen und bei jedem Versuch erbrochen, was sich jedoch besserte. Ueberstandene Krankheiten: Varicellen, Masern, Diphtherie, Keuchhusten, Röteln, Ziegenpeter, Otitis media. Jetzt wegen Scharlach eingeliefert. Befund: 7jähriges altersgemäß entwickeltes schwerkrankes Mädchen. Haut: gleichmäßig verteiltes typisches Scharlachexanthem über Brust, Bauch, Rücken und

den Innenseiten der Extremitäten. Gesichtshaut gerötet mit deutlicher perioraler Blässe. Drüsen: bis bohnengroße Leistendrüsen. Sinnesorgane o. B., ebenso ZNS. Mundhöhle: Zunge feucht, dichter Epithelbelag, Zungenrand und -spitze gerötet. Hochrotes Exanthem, Tonsillen mäßig vergrößert mit lakunären Belegen. Thorax, Skelett, Herz und Lunge o. B. Abdomen weich, Leber und Milz nicht vergrößert. Weiterer Verlauf: keine Schluckbeschwerden mehr. Exanthem entwickelt sich typisch 16. 8. Krupp-Husten, keine Heiserkeit oder Atmungsbehinderung. 18. 8. Feuchter Trachealhusten, Lunge vorn unten etwas Giemen. Husten besonders nach dem Trinken, es scheint sich aber nicht um ein regelrechtes Verschlucken zu handeln. Breiige Speisen werden verweigert. Es tritt Heiserkeit auf, weiterhin Rötung des rechten Trommelfells. Lungen: Giemen, vereinzelte grobblasige Rg's. Herztöne paukend, dumpf. 26. 8. Bauch etwas gespannt und druckempfindlich. Lungenbefund unverändert, abgeschwächte Atmung, paravertebrales Knistern: Pneumonie. 28. 8. Exitus letalis an Kreislaufschwäche. Bei einer schon vorher vorgenommenen Durchleuchtung und Kontrastaufnahme der Speiseröhre wurde die Passage unbehindert gefunden. Der Brei fiel sehr schnell in den Magen.

Obduktion: Zustand nach Scharlach nach Angabe der Klinik mit geringer Schuppung an den Zehen und in den Leistenbeugen. Etwa federkielstarke Oesophagotrachealfistel zwischen Oesophagus und rechtem Hauptbronchus dicht unterhalb der Bifurkation. Kein Anhalt für Tbc. der Bifurkations- und paratrachealen Lymphknoten. Ausgedehnte konfluierende lobuläre Pneumonien in bd. Lungen, links mit geringer Pleuritis fibrionosa im Bereich des Unterlappens. Bis über kirschgroße pneumomalacische Herde in den paravertebralen Teilen der lk. Lunge. Akut entzündliche Milzschwellung. Parenchymtrübung der Herzmuskulatur. Starke Erschlaffung und mäßige Dilatation des re. Herzens. Zahlreiche frische anaemische Infarkte bd. Nieren (nephrotische Verfettung). Parenchymtrübung und mäßige Verfettung der Leber. Andauung von Magenfundus und Oesophagus. Uebrige Organe o. B.

Histologischer Befund: Lunge: es finden sich ausgedehnte konfluierende lobuläre pneumonische Herde mit dichter Leukozytenfüllung in den Alveolen. An anderen Stellen zeigen die Alveolen Oedeme und abgeschilferte Alveolarepithelien. Kein Anhalt für Tbc. Niere: außer den schon makroskopisch beschriebenen Infarkten treten interstitielle Rundzellinfiltrate auf im Sinne einer interstitiellen

Nephritis. Trübe Schwellung der Kanälchenepithelien. Herz: einzelne perivasculäre Infiltrate von Rundzellen, Leukozyten und Adventitiazellen. Im Fettschnitt streifige ganz feintropfige Verfettung. Li. ist gleich re. Lebensdauer: 7½ Jahre.

Fall 3: Peter H., geb. 17. 4. 1939. Aufnahme 2. 8. 1940.

Heredität: ohne Besonderheiten. Geburt normal und rechtzeitig. Gewicht: 4250 g. Vertrug alle Speisen außer Haferschleim, wofür er Aletemilch bekam.

Im Februar 1940 hatte Kind Grippe mit Fieber, hat sich gut erholt. Ende Juni fiel den Eltern auf, daß das Kind täglich blässer und appetitloser wurde. Außerdem hatte das Kind Ende Juni acht bis zehn Tage dünne, breiige Stühle ohne Blut, viermal täglich. Temperatur stieg bis 40°. Befund: seinem Alter entsprechend entwickeltes, stark abgemagertes Kind. Haut blaß, am Bauch und den Oberschenkeln in Falten abhebbar. Turgor herabgesetzt. Lunge: perkutorisch o. B., auskultatorisch verschärftes Atmen diffus über beiden Lungen. Rachen: Tonsillen zerklüftet, geringe Rötung. Zunge: belegt, lingua geographica. Uebrige Organe o. B. 3. 8. Röntgenaufnahme: beiderseits sehr breites Hilus-Lungeninfiltrat, kleinfleckig bis nach außen sich fortsetzend. Rechts fleckig, bis nach außen sich fortsetzend. Rechts fleckige Infiltrate im Hilus und der benachbarten Lunge. Verlauf: Weitere Gewichtsabnahme. Bluttransfusion. Mageninhalt: Tbc. im Tierversuch positiv. Sputum: positiver Befund. Im Laufe der Erkrankung Erbrechen. Ißt schlecht, Ohrenlaufen, zunehmende Mattigkeit. Auge: Papillitis und Miliartuberkel der Netzhaut. Später wird das Kind sehr unruhig und zyanotisch. 28. 9. Exitus letalis. Obduktion: Circa 2 cm lange, glattrandige Oesophagotracheafistel etwas unterhalb der Bifurkation der Trachea, die in den li. Stammbronchus mündet. Die Ränder der Fistelöffnung im Oesophagus und die Fistelwände sind von zahllosen miliaren bis submiliaren Tuberkeln belegt. Die glatten Ränder und glatten Wände des Fistelganges sprechen für eine angeborene Mißbildung.

Schwere, teils geschwürige Tbc. des Kehlkopfes und der Stimmbänder.

Hämorrhagische Entzündung der Trachea und der Bronchialäste. Dicht unterhalb der Bifurkation findet sich eine kleine Perforation des verkäsenden tuberkulösen Bifurkationslymphknotens in den li. Stammbronchus.

Ungefähr pflaumengroße, bis auf einen kleinen Rest gesäuberte Kaverne am oberen Rand des li. Unterlappens, die von einer ca. 4 mm dicken Wand abgekapselt ist und ober-

flächlich subpleural ältere narbige Einziehungen erkennen läßt. Am Unterrand des li. Oberlappens findet sich eine frischere, dünnwandigere, noch nicht gereinigte Kaverne. Die übrigen Lungenlappen weisen diffus miliare Streuung auf, teils auch käsig-pneumonische Veränderungen, die besonders im li. Unterlappen sehr ausgesprochen sind.

Dilatiertes Herz mit etwas anämischem, leicht getrübtem Herzmuskel. Keine entzündlichen Klappen- oder Muskelveränderungen.

Vergrößerte, im Schnitt trüb aussehende Leber mit mittelstarker Verfettung und subkapsulären sowie parenchymatösen Herden. Vergrößerte Milz in sehr weicher Pulpa, ebenso mit subkapsulären und parenchymalen Tbc.-Herden. Tuberkulöse Veränderungen fast des gesamten lymphatischen Apparates. Fast durchweg verkäsende Tbc. der hilären und paratrachealen Lymphknoten sowie in absteigender Richtung der paraortalen und parapankreatischen Lymphknoten. Frischere, tuberkulöse Veränderungen der mesenterialen Lymphknoten, besonders im Bereiche der unteren Dünndarmpartien und der Bauhin'schen Klappe.

Das Duodenum ist fast in seinem ganzen Verlaufe, besonders aber in den unteren Abschnitten und im Bereiche der Bauhin'schen Klappe sowie der Appendix von tuberkulösen Geschwüren in der Schleimhaut durchsetzt, deren Ränder scharf ausgestanzt sind und peripher einen entzündlich hyperämischen Hof aufweisen. Gleichzeitige allgemeine entzündliche Schwellung der Mucosa und des lymphatischen Apparates der Submucosa.

Etwas anämische, anscheinend leicht verfettete Nieren ohne tuberkulöse Veränderungen der Rinden- oder Markschicht. Uebriges Organsystem o. B. Gehirn nicht seziert.

Diagnose: Kavernöse Phthise, Miliar-Tbc., Mißbildung. Lebensdauer: 1 Jahr, 5 Monate.

Es handelt sich bei allen drei Fällen um die seltenste Mißbildungsform: die solitäre Oesophagotrachealfistel. Sie ist bis jetzt entsprechend selten mitgeteilt worden (Vrolick, Tarnier, Pinard, Ribbert, Lohnes, Meili, Gilse, Sternberg, Lateiner, Stübler, Brenner, Eppinger, Widmann, Imperatori, Mc. Kinney (?), Taggeselle).

Man sieht, daß diese Fälle trotz ihrer Seltenheit größere klinische Bedeutung haben als die Atresien. Denn es hat sich gezeigt, daß die Kinder auch ohne Therapie durchschnittlich bedeutend länger am Leben bleiben als die Atretiker. Am Leben waren die Patienten von:

Mc. Kinney: 1933, 58 Jahre (?)
Imperatori: 1939, 7½ Jahre
eigener Fall: 1941, 6 Jahre.

Andere Fälle erreichten folgendes Alter: Brenner (20 Jahre), eigener Fall 2 (7 Jahre, 5 Monate), eigener Fall 3 (1 Jahr, 5 Monate).

Imperatori hat einen Fall mit Erfolg operiert, indem er nach Tracheotomie die Fistel durch Naht verschloß. Es bildete sich ein Rezidiv, worauf die Operation mit Erfolg wiederholt wurde, so daß völlige Heilung eintrat. Die Fistel saß atypisch statt in Höhe der Bifurkation in der Gegend des 3. bis 5. Trachealknorpels.

Es kann als erwiesen gelten, daß die einfache OTF. nicht immer Beschwerden verursacht, wie das bei meinen Fällen 2 und 3 festzustellen war. Die Fistel war ein Befund, der sich erst bei der Sektion ergab. Die Eltern erklärten, auch auf genaues Befragen, das Kind habe nie die typischen Husten- und Brechanfälle gezeigt und immer normal Nahrung zu sich genommen. Die Ränder und Wände der Fistelgänge waren glatt und histologisch so den normalen Verhältnissen entsprechend, daß eine congenitale Mißbildung nicht zu bezweifeln war. Auch Widmann und Eppinger fanden die Fistel nur zufällig bei der Sektion. Die Gründe für die Symptomlosigkeit kann man sich verschieden erklären. Entweder sind sie in der Gangrichtung zu suchen, nämlich, wenn die Fistel schräg von unten nach oben aus dem Oesophagus in die Trachea zieht. Denn die Nahrungsteile können nicht nach oben steigen. Auf der andern Seite dürfte eine Saugwirkung bei der Inspiration bei der Enge der Fistelgänge kaum einen Erfolg haben. Auch Faltenbildung könnte man für das Fehlen der Symptome verantwortlich machen. Die Falte würde sich dann über die Fistelöffnung im Oesophagus legen und einem Ventile ähnlich wirken. Eine weitere Möglichkeit ist darin zu suchen, daß zu Lebzeiten der Kinder die Gewebe einen gewissen Turgor besitzen, der im Tode nachläßt; ebenso befindet sich die Oesophagusmuskulatur in einem bestimmten Tonus, der sich post exitum verringert und dann erst einen Fistelgang deutlich werden läßt.

Mein Fall 1 lebt aber trotz der Krankheitszeichen noch und hat sich nach Angaben der Mutter vorzüglich entwickelt. Die oben angegebenen Erklärungen treffen also hier nicht zu. Das Kind hat zwar mehrmals Pneumonien überstanden und öfter längere Zeit an Bronchitis gelitten. Jetzt treten jedoch Beschwerden nur noch unter besondern Umständen auf (großer Bissen, hastiges Essen). Wahrschein-

lich hat das Kind mit zunehmendem Alter gelernt, die Erstickungsanfälle durch geeignete Eßtechnik mit geeigneten Nahrungsmitteln zu vermeiden. Fleisch kann es nicht vertragen. Andrerseits ist schon 1934 in der Klinik durch Sondierung ein Oesophagospasmus nachgewiesen worden. Dieser war nicht konstant. Es wäre nun denkbar, daß bei Durchtritt von besonders großen oder geformten Bissen der Spasmus aufgelöst wird, Speise und Schleim sich darüber stauen und gleichsam in den Fistelgang gedrängt werden.

Die Diagnose im Fall 1 wurde besonders nach den typischen Symptomen gestellt. Um sie zu erhärten, wurden Kontrastaufnahmen des Oesophagus hergestellt (Tafel 4 und 5).

Aufschlußreich ist besonders die Aufnahme vom 11. 7. 1934. Der stenosierte Abschnitt ist durch das Kontrastmittel deutlich sichtbar. Der Oesophagus ist in Höhe der 6. Rippe ein wenig unterhalb der Bifurkation verengt und nur für geringe Mengen Kontrastmittel durchgängig. Vor der Enge ist der Brei gestaut und der Oesophagus erscheint sackförmig erweitert, wahrscheinlich nur durch das Gewicht der Füllung, da bei früheren und späteren Aufnahmen die Speiseröhre wesentlich schmäler ist. Der wichtigste Befund an der Aufnahme vom 11. 7. jedoch ist folgender: im rechten und linken Hauptbronchus sowie in der Lunge ist Kontrastbrei sichtbar. Die Wände der Hauptbronchi sind mit Kontrastmittel beschlagen (die stärkere Füllung des rechten Bronchus dürfte auf die nach rechts geneigte Lage bei der Aufnahme zurückzuführen sein). Außerdem erscheint am unteren Rande des 3. Brustwirbels bei den Aufnahmen eine verdächtige Stelle, die aussieht, als habe sich dort etwas Kontrastbrei verfangen. Dort könnte der Eingang der Fistel liegen. Das Kind hat bei der Aufnahme des Kontrastmittels nicht fehlgeschluckt, und dieses lief nicht vom Kehlkopf die Trachea herab, auch ein Beweis dafür, daß der Brei an tieferer Stelle in die Trachea gelangt sein muß.

Als weiteren Befund zeigen alle Aufnahmen Verschattungen durch bronchopneumonische Herde, die wahrscheinlich durch Aspiration entstanden sind. (Eine am 24. 5. 35 verfertigte Leeraufnahme ist weggelassen worden, da sie außer einigen Lungenherden keinen pathologischen Befund an Speise- oder Luftwegen bietet.) Der Nachweis des Bestehens einer OTF. ist durch eine Kontrastaufnahme von vorn nur

sehr schwer zu führen, da der kontrastgefüllte Sack den Fistelgang verbirgt.

Die Prognose erscheint in unserm Falle günstig, denn das Kind hat relativ selten und dann nur geringe Beschwerden. Natürlich ist es bei interkurrenten Erkrankungen mehr gefährdet als normale Kinder. Seine gute Abwehrkraft hat es durch Ueberstehen mehrerer Pneumonien unter Beweis gestellt. Eine Operation könnte hier völlige Heilung bringen, wie das ja auch I m p e r a t o r i gelungen ist.

Daß Kinder, die mit OTF. behaftet sind, durch interkurrente Erkrankungen gefährdet sind, zeigen meine Fälle 2 und 3. Allerdings ist schon im voraus zu bemerken, daß bei beiden Kindern die Sektion diesen Zufallsbefund brachte. Beide Eltern geben an, daß vor Beginn der tödlichen Erkrankungen (Scharlach bzw. Tbc.) nie deutliche Fistelsymptome bestanden. Die Kinder haben alles gegessen und nie Erstickungs- oder Brechanfälle gehabt. Das Kind Roswitha G. schrie zwar viel als Kleinkind, wurde jedoch später sehr ruhig. Wenn sie mal getollt hatte und außer Atem war, habe sie sich an den Hals gefaßt, als hätte sie Beschwerden beim Luftholen. Diese Angabe ist die einzige, die auf das Bestehen einer pathologischen Veränderung schließen lassen könnte. Fleisch und Fisch lehnte das Kind ab (s. Fall 1). Diphtherie und Keuchhusten überstand sie ohne Komplikationen (!), ebenso Masern. Das Kind wurde wegen Scharlach eingeliefert. Erst während dieser Krankheit begann es zu husten und sich zu verschlucken. An Oesophagus bzw. Trachea wurde bei einer Kontrastaufnahme kein pathologischer Befund erhoben. Erst die Sektion ergab das Vorhandensein einer OTF. Deren Ränder waren so glatt, und es bestand ein kontinuierlicher epithelialer Uebergang, daß man die Fistel mit Recht für angeboren hielt. Der Tod trat an Pneumonie ein.

Auch der Fall 3 zeigt die Anfälligkeit dieser Kinder deutlich. Nach Angabe der Eltern waren nie Symptome vorhanden, die eine OTF. vermuten ließen. Das Kind wurde wegen Lungentbc. eingewiesen. Bei der Sektion wurde dann die OTF. gefunden. Auch diese Fistel wurde wegen ihrer glatten Wände und Ränder für angeboren gehalten. Sie war, was nicht erstaunlich ist, mit miliaren Tuberkeln durchsetzt, die sich durch Sputum und Kontaktinfektion dort an diesem prädestinierten locus minoris resistentae festgesetzt haben

mögen. Eine Fistelbildung durch ein perforiertes Tbc.-Ulcus war auszuschließen. Denn am gleichen Bronchus fand sich die Perforationsstelle eines tuberkulösen Bifurkationslymphknotens, die ein ganz anderes Bild bot: sie war unregelmäßig und ausgezackt. Wir haben also das seltene Bild einer sekundären Oesophagustbc. und Tuberkulose einer Oesophagotrachealfistel im Rahmen einer allgemeinen Tuberkulose vor uns.

In dieser Arbeit wurde eine Uebersicht über die Oesophagusmißbildungen und ihre Nebenformen mit besonderer Berücksichtigung der Oesophagusatresie mit Oesophagotrachealfistel und der solitären Oesophagotrachealfistel gegeben. In diesem Zusammenhang wurden die Theorien über die Entstehung dieser Mißbildungen, die diagnostischen und die therapeutischen Möglichkeiten erwähnt. Ferner wurde eine Teilübersicht über eine größere Anzahl seit 1922 veröffentlichter Fälle aufgestellt.

Berichtet wurde außerdem über mehrere Fälle aus dem Kaiser- und Kaiserin-Friedrich-Kinderkrankenhaus (Professor Dr. O p i t z). Unter diesen befanden sich sechs Fälle mit Oesophagusatresie und Oesophagotrachealfistel und drei Fälle mit solitärer Oesophagotrachealfistel, von denen einer noch am Leben ist.

An dieser Stelle möchte ich nicht verfehlen, Herrn Professor Dr. O p i t z für die freundliche Ueberlassung des Themas und für seine wertvollen Anregungen zu danken.

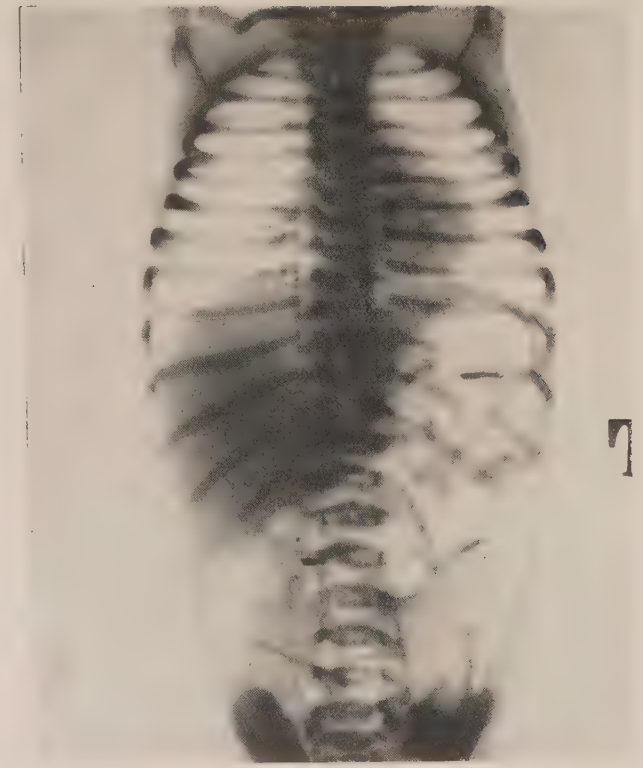

Fig. 1

Fig. 2

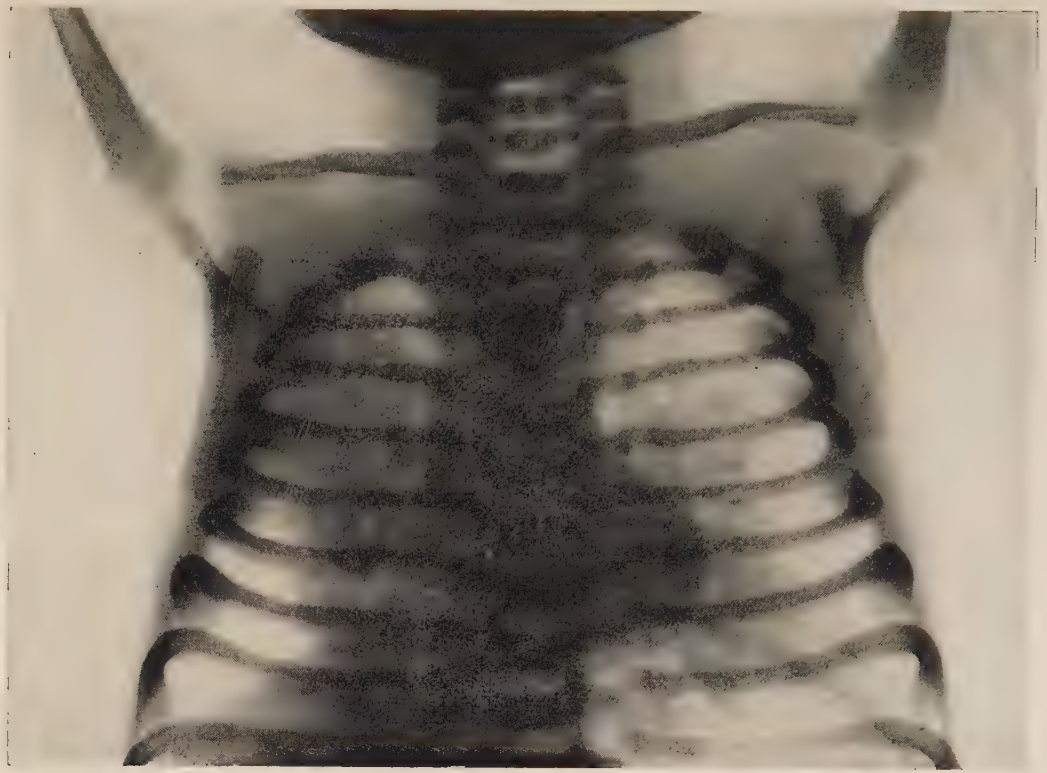

Fig 3

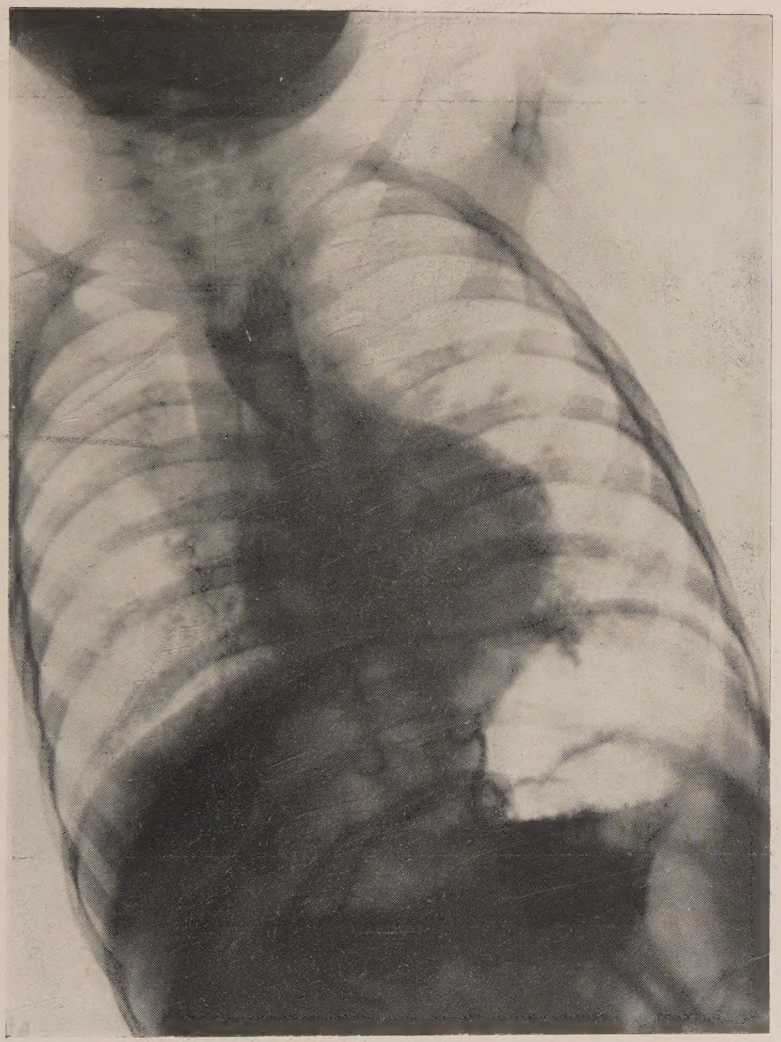

Fig. 4

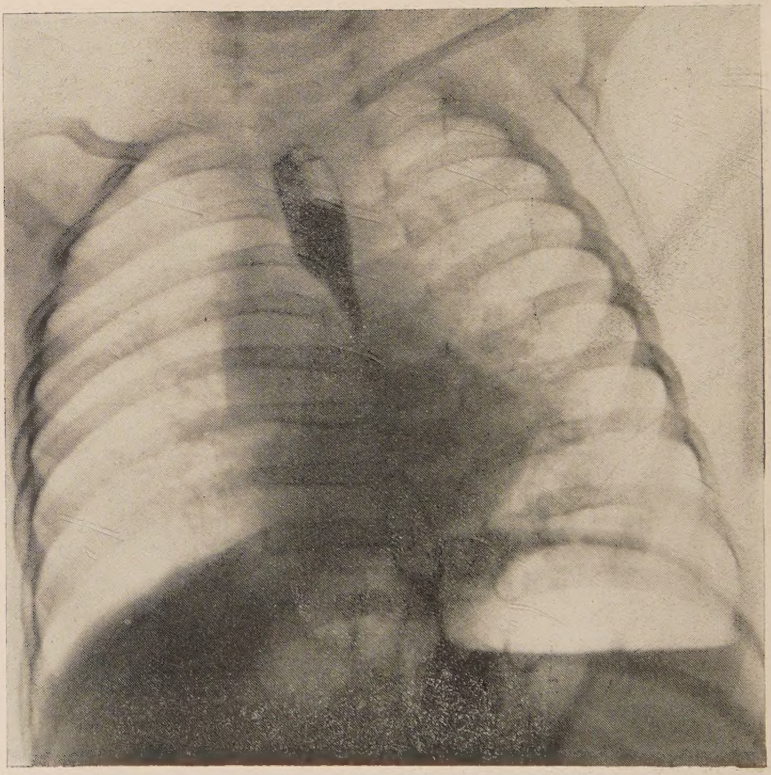

Fig. 5

Literatur.

Aschoff: Path. Anatomie. II. S. 670.

de Bary: Atresie d. Oesoph.; vollständige transpositio viscerum .... Virch.-Arch., Bd. 31.

Brock: Biolog. Daten f. d. Kinderarzt.

Fischel: Entwicklungsgeschichte des Menschen. S. 333, 368.

Forssner: Angeborene Darm- und Oesophagusatresien.
1. Wiesb. anat. Hefte, Bd. 34.
2. Arch. klin. Chir. Berl. Bd. 100.

Giffhorn: Virchows Arch. Bd. 192, S. 112.

Gutzwiller: Oesophagotrachealfistel bei Atresie als Ursache einer Meläna.

v. Hacker und Lotheissen: Chirurgie der Speiseröhre in Handbuch der praktischen Chirurgie. Bd. II.

Happich: Ueber Oesophagusmißbildungen. Marburg 1905.

Iglauer: Operation bei Oesophagusatresie.
Ref. i. Zentralbl. f. Ohr, Nase, Hals. Bd. 24.

Kiel: Ueber 4 Fälle v. OA. m. OTF. Inaug.-Diss. Marburg 1935.

Klebs: Handb. d. path. Anat. 1869.

Kreuter: Die angeborenen Verengungen und Verschließungen des Darmes 1905.

Lohnes: Report of a rare form of congenital tracheooesoph. fistula. Ref. Zentralbl. O.N.H. 1924.

Kraus: Zur Erkrankung der Mundhöhle und Speiseröhre.

v. Luschka: Blinde Endigung des Halsteiles der Speiseröhre und Kommunikationen ihrer pars thoracica m. d. Luftröhre. Virch.-Arch. Band 47.

Mackenzie: Diseases of the throat and the nose. 1884.

Mc. Kinney: Vermutlich angeborene OTF. bei 58jähriger Frau.
Ref. Zentralbl. O.N.H. Bd. 22, S. 736.

Ribbert: 1. Zur Kenntnis der Traktionsdivertikel d. Oesophagus. Virch. Arch. Bd. 102.
2. Lehrbuch der allg. Path. u. path. Anat.

Schippers: Ueber OA. u. OTF. Monatsschr. f. Kinderheilkunde 1939. Bd. 4. S. 130.

Schmitz: Ueber die formale Genese der Oesophagusmißbildungen. Bonn 1925.

Scholl: Ueber kongenitale OA. m. OTF. u. ihre Kombinationsformen. München 1931.

Schridde: Virch.-Arch. Bd. 191.

Seiffert: Vorschlag zur Behandlung von angeborener Oesophagusatresie. Arch. ital. Mal. Trach. I. S. 261.

Taggeselle: Beitrag zur Kenntnis der Bildungsfehler von Speise- und Luftröhre. Inaug.-Diss. Göttingen 1938.

Ysander: Zur Frage der Genese der Oesophagusatresie. Upsala. Läkaraförenings Förh. 30.

Zauch: Ein Fall von OA. und OTF. Inaug.-Diss. Halle 1921.

Die angeführten Fälle aus der Literatur wurden zum Teil aus den Referaten der Zentralblätter für Ohr-, Nasen- und Halskrankheiten und für Kinderheilkunde entnommen.

Lebenslauf.

Ich wurde am 11. Oktober 1914 als Sohn des damaligen Eisenbahnassistenten Leo Burkhardt in Meißen geboren. Dort besuchte ich von Ostern 1921 bis 1925 die Volksschule, von 1925 bis 1928 das dortige Realgymnasium, um dann auf die Fürsten- und Landesschule St. Augustin in Grimma überzusiedeln, wo ich 1934 das Abitur ablegte. Anschließend trat ich in den Arbeitsdienst ein und begann danach im Wintersemester 1934/35 in Leipzig Theologie zu studieren. Ich ging jedoch mit dem Sommersemester 1935 zum Medizinstudium über, bestand 1936 den ersten Teil und 1937 den zweiten Teil der ärztlichen Vorprüfung. Danach wurde ich Soldat und entschloß mich, Sanitätsoffizier zu werden. Im Sommersemester 1938 begann ich mein klinisches Studium in Berlin, verbrachte ein Semester in Hamburg und weitere in Berlin. Während des Trimesters von September bis Dezember 1939 wurde ich an der Front verwendet. Am 17. Januar 1940 bestand ich das medizinische Staatsexamen.